

# **Деструктивно лечение на доброкачествени и предракови изменения на шийката на матката**

## **ДИАГНОСТИЧНО-ЛЕЧЕБЕН АЛГОРИТЪМ**

### **Съдържание:**

<b>I.</b>	<b>Общи положения и постулати.....</b>	<b>стр.3</b>
<b>II.</b>	<b>Квалификация.....</b>	<b>стр.5</b>
<b>III.</b>	<b>Диагностика.....</b>	<b>стр.6</b>
<b>IV.</b>	<b>Лечение.....</b>	<b>стр.6</b>
<b>V.</b>	<b>Преканцерози и бременност.....</b>	<b>стр.8</b>
<b>VI.</b>	<b>Планиране, обезболяване, посттерапевтичен режим.....</b>	<b>стр. 9</b>
<b>VII.</b>	<b>Проследяване.....</b>	<b>стр.10</b>
<b>VIII.</b>	<b>Медицинска документация.....</b>	<b>стр.10</b>

## I. Общи положения и постулати

### 1. Общи положения

Диагностично-лечебен алгоритъм за прилагане на деструктивни техники за лечение на доброкачествени и предракови изменения на маточната шийка в амбулаторни/болнични условия и задължителната съпровождаща медицинска документация.

Алгоритъмът представя принципите на диагностиката и лечението на цервикалните лезии, разделени на доброкачествени (без подлежаща дисплазия) и предракови (с подлежаща дисплазия) и стъпва на правилата на цитодиагностиката, колпоскопията, вирусологията, патохистологията и съвременната им клинична интерпретация.

### 2. Постулати

Посочените по-долу общовалидни правила, кореспондиращи с добрата медицинска практика следва да бъдат спазвани при предложение (намерение) за деструктивно лечение на лезии на маточната шийка:

#### Диагностични:

- Цервикалната цитонамазка, независимо от метода на изследване има скринингово значение, като резултатите от нея самостоятелно **не** са индикация за деструктивно лечение.
- Позитивните за HPV 16 и 18 и всички останали високорискови типове резултати от ДНК-типизация самостоятелно **не** са индикация за деструктивно лечение.
- Цервикалните лезии се диагностицират **само** с колпоскопско изследване.
- Разширената колпоскопия е задължителна.
- Колпоскопията не поставя диагноза, тя различава нормални и абнормни находки.

- Диагноза се поставя **само** с биопсия и хистологично изследване.
- Прицелна биопсия се взема от най-суспектният участък на лезията.
- Типичните (нормални) колпоскопски находки **не** изискват изготвяне на колпоскопска скица(карта) с номенклатурни обозначения.
- Типичните (нормални) колпоскопски находки **не** са индикация за деструктивно лечение.
- Атипичните (абнормни) колпоскопски находки **изискват** изготвяне на колпоскопска скица(карта) с точни обозначения според актуалната колпоскопска номенклатура
- Наличието на колпоскопски атипизъм, независимо от разположението и тежестта му, без хистологична верификация **не** подлежи на деструкция.
- Мястото на взетата биопсия се маркира точно на колпоскопската карта, като особено важно значение има отношението на лезията към цервикалния канал.
- CIN 1/LSIL често е реверзибилна и **не** налага деструкция на всяка цена при чисто екзоцервикално разположение(TZ-тип1), малка площ и липса на тежък колпоскопски атипизъм. Пациентките подлежат на проследяване

### **Терапевтични:**

- На деструктивно лечение подлежат навлизащите в канала CIN 1/ LSIL лезии и всички високостепенни (CIN 2,3 / HSIL) лезии.
- Тежестта (степената) на CIN(SIL), площта на лезията и отношението и към цервикалния канал имат основно значение за определяне на метода(типа) за деструкция и за оптималните параметри на приложената енергия.
- Ненавлизащите в цервикалния канал високостепенни лезии (CIN 2,3 / HSIL) изискват локална деструкция в дълбочина **най- малко 3,5- 4мм.** с цел унищожаване и на дъната на цервикалните жлези.
- Навлизащите в цервикалния канал високостепенни лезии(TZ-тип2,3) подлежат на конизация, независимо от вида на метода.
- Основата на конуса(долна резекционна линия) трябва да включва изцяло границите на лезията с отстояние в здраво около  $\geq 3$ мм.

- Височината на конуса не надхвърля 10мм(тип 1резекция), освен при цервикоскопски високо разположени ендocerвикални лезии и CGIN(цервикална glandуларна интраепителна неоплазия).

### **Хистологични:**

- Върхът на конуса представя горната резекционна линия, като се изследва отделно и материал от щипкова биопсия/абрадат от оставащия цервикален канал.
- Основата на конуса представя долната резекционна линия.
- Резекционните линии следва да бъдат годни за хистологична оценка: минимална или липсваща карбонизация; обозначена горна резекционна линия при фрагментиран материал от електробримкова ексцизия; препоръчително е за хистологично изследване да се изпраща адекватно обозначен и анатомично цял спесимен.
- Задължителни атрибути на хистологичният отговор са:
  - височина на конуса в мм.
  - площ на екзоцервикалната част на лезията в мм.
  - площ на ендocerвикалното засягане в мм.
  - отстояние на ендocerвикалната лезия от горната резекционна линия в мм.
  - състояние на резекционните линии(връх на конус, основа)
  - биопсия/абрадат от проксималния цервикален канал-позитивен/негативен
  - степен на CIN /SIL
  - дълбочина на инвазия в мм
  - диференциация (G)
  - лимфоваскуларна инвазия (LVSI).

## **II. Квалификация**

Деструктивни техники се прилагат от специалисти акушер-гинеколози с придобита допълнителна квалификация (сертификат) по колпоскопия и по деструктивно лечение, след проведено практическо обучение в референтни центрове.

### **III. Диагностичен алгоритъм**

#### **1. Задължителен диагностичен минимум:**

- Цитонамазка
- Разширена колпоскопия (фиш с колпоскопска скица на находката при атипизъм)
- Прицелна биопсия (при атипизъм, с маркиране на мястото на вземане на скицата)
- Хистологичен резултат
- ХПВ ДНК-типизация

**Цитонамазка / ХПВ ДНК-типизация → Колпоскопия → Биопсия → Деструкция**

#### **2. Видове цервикални лезии подлежащи на деструктивно лечение**

- Доброкачествени (без подлежаща дисплазия)
- Предракови (с подлежаща дисплазия)

### **IV. Лечение**

#### **1. Доброкачествени лезии**

Възможности: имуномодулатори; локални вируцидни средства; локална химична деструкция; електродеструкция; криодеструкция; лазерна вапоризация; ексцизия.

#### **2. Предракови лезии**

Основни критерии за избор на вида на деструкция

##### **Аблативна:**

- колпоскопски напълно видима и чисто екзоцервикално разположени TZ (тип1,2) и лезия\*
- хистологично доказан CIN/ SIL
- липса на съмнение за инвазивен процес

##### **Ексцизионна:**

- колпоскопски навлизащи в цервикалния канал лезии- TZ-тип 3 (конизация)\*
  - ненавлизащи в цервикалния канал високостепенни лезии в TZ-тип 1,2 (Електробримкова ексцизия невключваща ендоцервикс)
  - хистологично доказан CIN/SIL
- 

\*При несъответствие между тежестта на колпоскопският атипизъм и хистологичната диагноза от прицелната биопсия се предлага ревизия на хистологичния резултат (второ мнение по готови препарати) или нова прицелна биопсия.

### 3. Базови параметри на деструкция

#### **Аблативни:**

- периферия  $\geq 3$  мм. в колпоскопски интактен многослоен плосък епител
- дълбочина  $\geq 4$  мм.

#### **Ексцизионни:**

- периферия (основа на конуса)  $\geq 3$  мм. в колпоскопски интактен многослоен плосък епител\*
  - дълбочина  $\geq 4$  мм. при LLETZ/Електробримкова ексцизия на ненавлизащи в цервикалния канал лезии
  - височина на конус =10 мм и повече\*\*
- 

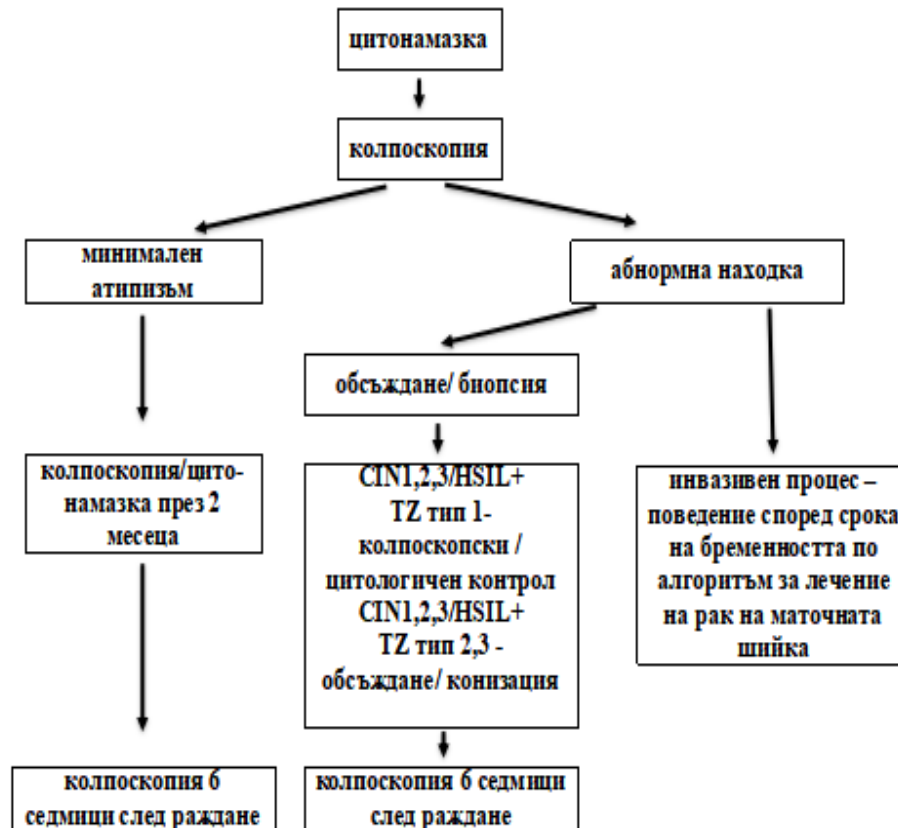
\*При обширни лезии на порциото, излишно голяма тъканна загуба при жени с назавършени репродуктивни планове може да се избегне чрез дълбока аблация на периферията, последвана от оформяне на конус с по-малък диаметър на основата.

\*\*При цервикоскопски неоченими навлизащи в канала лезии (CGIN), височината на конуса следва да надвишава 10-15 мм. Оставащият цервикален канал се изследва с биопсия/абразио. Резекция тип 1 – конус с височина 10мм; Тип 2 – конус с височина до 15мм; Тип 3 - конус с височина над 15мм

## V. Преканцерози и бременност

Лечението на преканцерозите по време на бременност изисква съобразяване със следните обстоятелства и възможности:

- CIN/SIL е честа находка през бременността
- CIN/SIL често регресира в пуерпериума
- Биопсия през бременността не е противопоказана
- Минимален колпоскопски атипизъм при TZ-тип1 не подлежи задължително на прицелна биопсия
- CIN 1, 2,3/ LSIL, HSIL при TZ-тип1 и ненавлизаща в канала лезия подлежи на колпоскопско проследяване през интервал от 12 седмици
- Независимо от степента на CIN/SIL, контролен преглед се провежда 6 седмици след раждането
- CIN 1, 2,3/ LSIL, HSIL при TZ-тип 3 и навлизаща в канала лезия подлежи на обсъждане за конизация
- Независимо от степента на CIN/SIL, контролен преглед се провежда 6 седмици след раждането
- При конизация на шийката през бременността **не** се използват монополярни инструменти, **не** се прави абразио на цервикален канал и предварително се налага серкляж, който се затяга след отделяне на конуса.



## VI. Планиране, обезболяване, посттерапевтичен режим

- Деструктивните процедури се планират и извършват в първите 2-3 дни след приключване на менструацията.
- За обезболяване се прилагат локални и общи техники (локална инфилтрационна аналгезия или друга аналгезия с анестезиологичен екип по правилата на специалността и в условия на Еднодневна хирургия или операционен блок).
- След деструктивна процедура се изисква спазване на облекчен физически режим, с цел избягване на нежелано кръвотечение и възпалителни усложнения.(предоставя се в писмен вид



## **VII. Проследяване**

1. Проследяване след лечение на **доброкачествени** лезии – извършва се в период на 3-6 месеца, чрез цитологично и колпоскопско изследване
2. Проследяване след лечение на **преканцерози** – извършва се в период най-малко от 12 месеца, чрез цитологично и колпоскопско изследване, при необходимост - ХПВ ДНК-типизация и хистология.

Броят на посещенията, както и интервалите между тях следва да се индивидуализират по преценка на лекуващия лекар.

## **VIII. Медицинска документация**

Всяко предложение за деструктивна процедура се аргументира с медицински доказателства и се съпровожда от задължителна медицинска документация:

- Амбулаторен лист
- Колпоскопска карта
- Хистологичен резултат
- Протокол за деструктивна процедура
- Информирано съгласие
- Режим и схема за проследяване

Горепосочените документи са валидни, когато притежават **подпис и печат на специалиста** (гинеколог и патолог) и подписано **информирано съгласие** от пациентката.

---

Този диагностично-лечебен алгоритъм за деструктивно лечение на доброкачествени и предракови изменения на шийката на матката е представен на XXI НАЦИОНАЛНА КОНФЕРЕНЦИЯ ПО ОНКОГИНЕКОЛОГИЯ, 04-07.10.2018г. гр. Правец

**Работна група :**  
**Д-р Илия Карагъзов дм**  
**Проф. д-р Стефан Ковачев дмн**

**Приложения (Примерна документация)**

**- Колпоскопски фиш:**

ЛОГО

# Гинекология

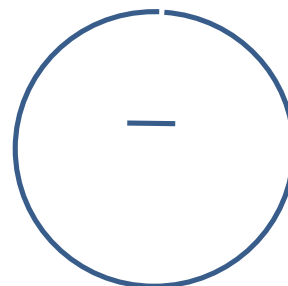
## ФИШ ЗА КОЛПОСКОПСКО ИЗСЛЕДВАНЕ

Име:.....ГОД.....

Цитонамазка:             ДА             НЕ

Екзоцервикална:.....

Ендоцервикална:.....



Биопсия:                 ДА             НЕ

Резултат:.....  
.....  
.....

Забележки:.....  
.....  
.....

Дата:..... Изследвал:.....

- Протокол за деструктивна процедура

ЛОГО

<p><b>ГИНЕКОЛОГИЯ</b>  <b>Протокол за деструктивно лечение</b></p> <p><input type="checkbox"/> д-р _____</p>	<p><input type="checkbox"/> Амбулаторно  <input type="checkbox"/> Болнично</p>	<p>Име, фамилия: _____</p> <p>Адрес: _____</p> <p>Телефон за връзка: _____</p>
<p><b>Вид деструктивна процедура :</b></p> <p><input type="checkbox"/> Лазерна конизация  <input type="checkbox"/> Лазерна вапоризация  <input type="checkbox"/> Електробримкова ексцизия</p> <p><b>Изследвания :</b></p> <p><input type="checkbox"/> цитонамазка  <input type="checkbox"/> колпоскопия  <input type="checkbox"/> биопсия от _____  <input type="checkbox"/> HPV-high risk типизация  <input type="checkbox"/> друго _____</p> <p>Оператор : _____                      Подпис: _____  Дата: _____</p>		<p><b>Колпоскопска находка :</b></p> <p><b>Описание на лазерната/  LLETZ процедура :</b></p>  
<p><b>Индикации:</b></p>		<p><b>Забележка :</b></p>

- Информирано съгласие за извършване на деструктивна процедура.

**Л О Г О**

**ИНФОРМИРАНО СЪГЛАСИЕ ЗА АМБУЛАТОРНА ПРОЦЕДУРА**

**ЛАЗЕРВАПОРИЗАЦИЯ / ЛАЗЕРКОНИЗАЦИЯ / LLETZ / ОФИСХИСТЕРОСКОПИЯ**

Съгласна съм да се подложа на предложената ми лечебно-диагностична процедура , за която получих необходимата медицинска информация.

Пациент.....

/ три имена/

Дата.....

Подпис.....

**- Режим**

## **РЕЖИМ НА ПАЦИЕНТКАТА СЛЕД ДЕСТРУКТИВНА ПРОЦЕДУРА НА МАТОЧНАТА ШИЙКА**

Около една седмица след процедурата (LAZER,LLETZ) е нормално да получите воднисто нечисто течение, а след около 10-14 дни - кървене, което не бива да е по-обилно от менструалното.

При нужда се консултирайте с лекаря извършил лечението или в гин.кабинет на тел. ....

До края на първата менструация са забранени :

- Полови контакти
- Вани, басейни/море
- Вагинални промивки или ваг.глобули и тампони
- Продължителни пътувания на големи разстояния
- Спорт, физ. упражнения, вдигане на тежки предмети

Часовете за проследяване се записват непосредствено след процедурата на АГ регистратура или на тел....

Пациентки с ектопия подлежат на еднократен контролен преглед около три месеца след процедурата.

При пациентки с дисплазия I ст. проследяването се осъществява двукратно, като първият контролен преглед е около три месеца след процедурата и включва колпоскопия и вземане на първа цитонамазка. Второ посещение се планира след 6 месеца.

При пациентки с дисплазия II - III степен или CIS, контролната колпоскопия се планира за около два месеца след процедурата, наблюдението се извършва чрез 4 поредни посещения, включващи ДНК- типизация, цитонамазка и колпоскопия през интервал от около три- четири месеца.